Cirugía de las glándulas paratiroides

J Santini
L Castillo
G Poissonnet
F Demard

Resumen. – La cirugía de los hiperparatiroidismos representa la casi totalidad de la cirugía de las glándulas paratiroides.
Los conocimientos básicos, embriológicos, anatómicos, histopatológicos, necesarios para su buena realización, se resumen a continuación.
Los tiempos operatorios sucesivos son: la abertura del compartimento tiroideo, la búsqueda de las glándulas paratiroides y la exéresis glandular; la técnica utilizada por los autores se describe e ilustra y también se contemplan casos particulares (recidiva del hiperparatiroidismo, cáncer paratiroideo, cirugía de las ectopias).
La estrategia quirúrgica adoptada se adapta a las formas anatomoclínicas encontradas:
— acceso unilateral del compartimento para los hiperparatiroidismos primarios debidos a un adenoma localizado preoperatoriamente;
— acceso bilateral y control sistemático de las cuatro glándulas en los casos de hiperparatiroidismos debidos a hiperplasia (primaria o secundaria).

© 2001, Editions Scientifiques et Médicales Elsevier SAS, París. Todos los derechos reservados.

Introducción

La cirugía de las glándulas paratiroides se confunde con la de los hiperparatiroidismos y se inscribe en dos grandes casos:

— el de la *cirugía del compartimento tiroideo:* en este caso comparte las bases anatómicas y embriológicas y los principios quirúrgicos de cualquier cirugía en este compartimento, siendo la más frecuente la del cuerpo tiroideo;

— el de la *endocrinología quirúrgica*, que impone un absoluto conocimiento de la patología endocrina, de los métodos específicos de diagnóstico y de los procedimientos de localización; y que implica un comportamiento quirúrgico original en donde lo que se deja es tan importante como lo que se extirpa.

La cirugía de las paratiroides representa, para el que la practica, una gran exigencia quirúrgica, minuciosa y delicada y necesita de una precisión microquirúrgica. Un análisis minucioso de las indicaciones y de los actos operatorios, utilizando una técnica rigurosa son esenciales para obtener un buen resultado.

José Santini : *Professeur des Universités, praticien hospitalier, chef de service.*
Laurent Castillo : *Praticien hospitalier.*
Service d'oto-rhino-laryngologie (ORL) et de chirurgie de la face et du cou, centre hospitalier universitaire, hôpital Pasteur, 30, avenue de la Voie Romaine, BP 69, 06002 Nice cedex 1.
Gilles Poissonnet : *Assistant des centres anticancéreux.*
François Demard : *Professeur des Universités, praticien hospitalier, chef de service.*
Service d'ORL et de cancérologie cervicofaciale, centre Antoine-Lacassagne, 06000 Nice.

Datos básicos para la cirugía de los hiperparatiroidismos

EMBRIOLOGÍA *(fig. 1)*

El conocimiento del desarrollo embrionario de las paratiroides es esencial para el tratamiento quirúrgico de los hiperparatiroidismos, ya que explica las diferentes localizaciones glandulares posibles, principalmente aquellas relacionadas con las anomalías de migración embriológica que se hallan presentes en un 2 a un 5 % de los individuos y que explican un buen número de fracasos quirúrgicos.

El desarrollo embrionario de la cabeza y del cuello se caracteriza por la aparición, entre la cuarta y la quinta semana, del aparato branquial, constituido por arcos, separados por surcos, que forman en su vertiente externa las bolsas ectoblásticas y en la vertiente interna las bolsas entoblásticas *(fig. 1).*

El embrión humano posee cinco pares de bolsas; las tercera y cuarta bolsas darán origen a las paratiroides.

Desde la sexta semana, la tercera bolsa constituirá el esbozo de la paratiroides inferior (B3) así como del timo; el área de ubicación posible de la paratiroides inferior estará comprendida entre: por arriba, el tercio intermedio de la cara posterior de los lóbulos tiroideos, y, por abajo, la celda del timo en el mediastino anterosuperior.

La cuarta bolsa originará la paratiroides superior (B4) que se desplaza con el tiroides hasta el punto de penetración de la arteria tiroidea inferior (ATI), su área de dispersión es más limitada, aunque su mecanismo de migración favorece las ectopías adquiridas.

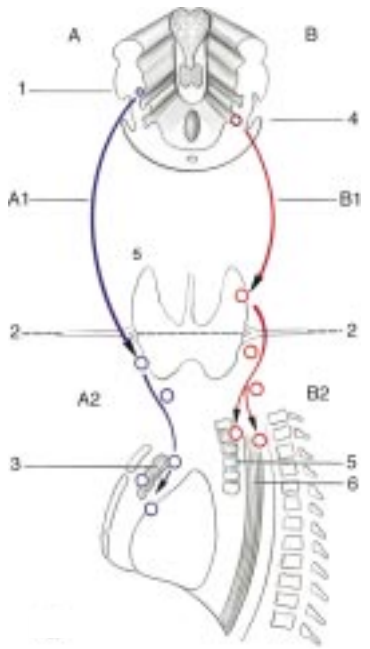

1 *Embriología de las glándulas paratiroides. Representación esquemática de los trayectos de migración habituales (flechas A1 y B1) y ectópicos (flechas A2 y B2).1. tercera celdilla endoblástica (B3). 2. penetración de la arteria tiroidea inferior (ATI). 3. timo. 4. cuarta celdilla endoblástica (B4). 5. tráquea. 6. esófago.*

A. Trayecto de migración de las paratiroides inferiores.

B. Trayecto de migración de las paratiroides superiores.

En el momento de la extensión del cuello y del descenso del corazón y de los grandes vasos, B3 arrastrado por el esbozo del timo va a cruzar B4, este cruce embriológico explica el agrupamiento más o menos denso de las paratiroides superiores e inferiores.

ANATOMÍA *(fig. 2)*

Características glandulares [1, 14]

Las paratiroides son glándulas endocrinas situadas en la región cervical a ambos lados del eje visceral, en el borde posterointerno de los lóbulos tiroideos.

En condiciones normales, miden de 4 a 6 mm de largo, de 2 a 4 mm de ancho y de 1 a 2 mm de espesor. El peso medio de todas las glándulas es aproximadamente de unos 120 mg (± 3,5 mg) en el hombre y de 142 mg (± 5, 2 mg) en la mujer; el peso medio de una paratiroides normal oscila entre 25 y 40 mg. Más allá de los 60 mg, la glándula se considera como patológica. Habitualmente son cuatro, aunque este número es variable: tres glándulas en el 3 al 6 % de los casos, cinco en un 2,5 a un 17 % de los casos; su forma también es variable, a menudo ovaladas o esféricas aplastadas, pueden ser ovoideas, bi o multilobuladas; su color clásicamente es ocre amarillento o parduzco, diferente de la grasa, en ocasiones presenta una vascularización subcapsular que adopta la forma de los nervios de una hoja. La densidad tisular del parénquima paratiroideo es superior a la de la grasa y del tejido del timo o ganglionar lo que permite, en caso de duda peroperatoria, orientar al cirujano sobre la naturaleza de la muestra, mediante un simple test de flotación.

Topografía y relaciones

Exceptuando los casos de ectopias, las paratiroides se sitúan en el entorno celuloadiposo comprendido entre la vaina peritiroidea y la cápsula del cuerpo del tiroides, generalmente a lo largo o junto a los bordes posterointernos del lóbulo tiroideo [20, 29, 41, 49, 51].

Paratiroides superiores (B4)

Generalmente se sitúan en una zona relativamente limitada, centrada sobre la unión de los tercios superior y medio del borde posterointerno del lóbulo tiroideo, en situación posterior con respecto al nervio recurrente, inmediatamente por encima de la rama más craneal de la ATI.

Frecuentemente la localización de las paratiroides superiores es simétrica.

Las paratiroides superiores se sitúan:

— en posición media en un 75 % de los casos, a la altura del segundo anillo traqueal en las ramas de división de la ATI, a nivel del cruce con el nervio recurrente:

— en posición alta en un 25 % de los casos, en relación con el pequeño cuerno del cartílago tiroides, el músculo cricofaríngeo y la zona de penetración recurrencial.

Paratiroides inferiores (B3)

Tienen una área de dispersión más importante que las paratiroides superiores, por debajo de la ATI, en posición prerrecurrencial, su ubicación, a ambos lados, es a menudo asimétrica.

Las paratiroides inferiores se hallan:

— en posición baja en la mayoría de los casos, es decir, a nivel de los cuarto y quinto anillos traqueales, en el límite del polo inferior del lóbulo tiroideo, o en la parte más alta del compartimento del timo;

— en posición media, en un 20 % de los casos, entre las ramas de división de la ATI.

Ectopias

Se describen dos tipos de ectopias [37, 38, 40, 43]:

— las ectopias congénitas, como consecuencia de migraciones embrionarias patológicas, afectarán muy a menudo a las glándulas B3;

— las ectopias adquiridas por migración secundaria debido a un mecanismo de gravedad. Afectan frecuentemente a las glándulas B4 y este hecho se ve favorecido por un aumento de su peso relacionado con una situación patológica.

Localizaciones ectópicas de las paratiroides superiores

Las localizaciones descritas son:

— retro y subarteriales, por elongación del pedículo y descenso del adenoma bajo la ATI;

— retroesofágicas e intertraqueoesofágicas;

— laterofaríngeas o retrofaríngeas;

— intercricotiroideas;

— arteriales tiroideas superiores, tributarias del pedículo vascular;

— intratiroideas: clásicas pero raras (1,5 % de las ectopias) [18].

Localizaciones ectópicas de las paratiroides inferiores

Las localizaciones descritas son:

— tímicas: en la lámina tiroamigdalina o el timo cervical (la más frecuente);

— pretraqueales (raras);

— pretiroideas: en la cara anterior del polo inferior tiroideo;

— intratiroideas (raras);

— subangulomandibulares, por ausencia de migración (excepcionales);

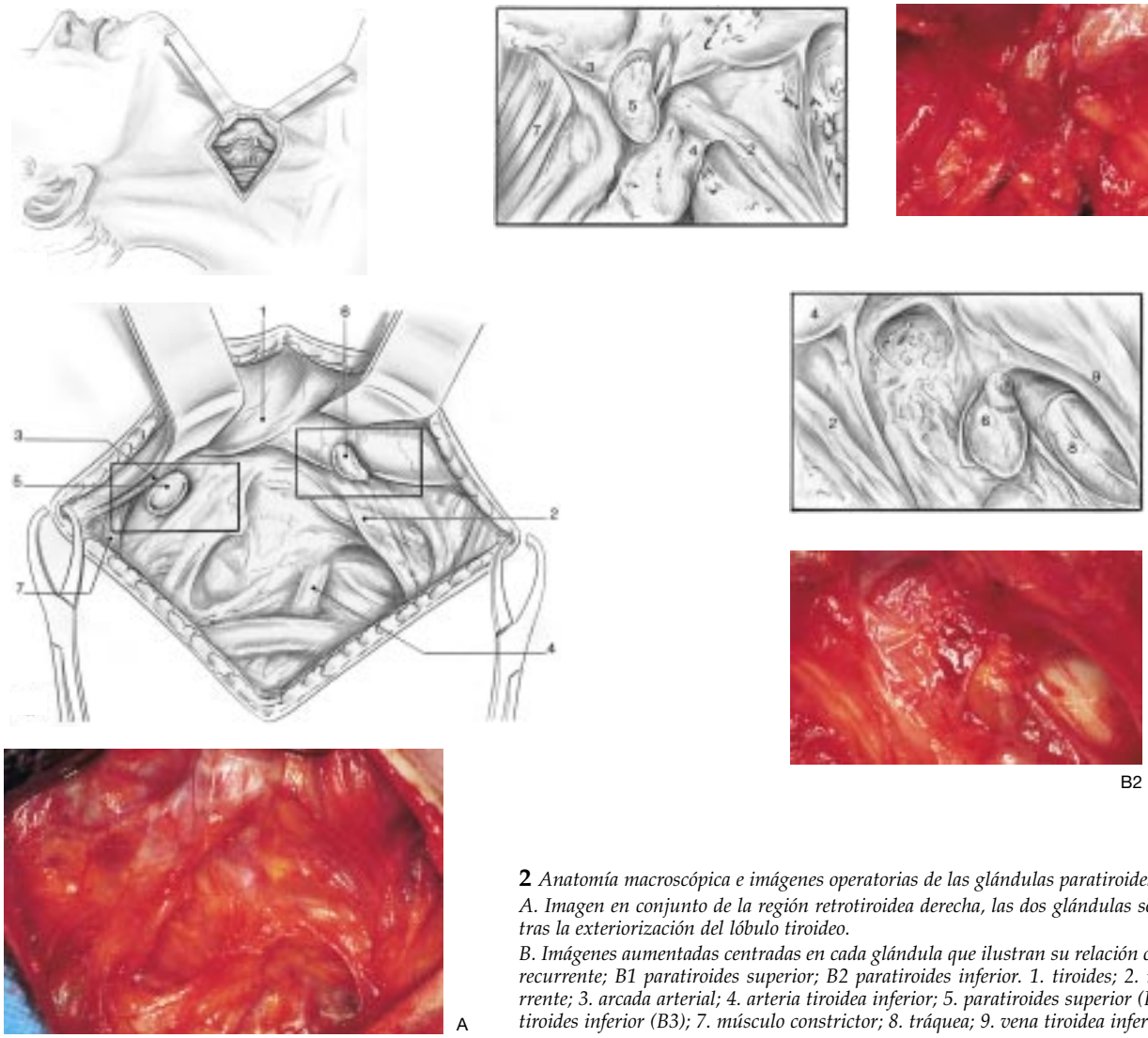

2 *Anatomía macroscópica e imágenes operatorias de las glándulas paratiroides normales.*
A. Imagen en conjunto de la región retrotiroidea derecha, las dos glándulas son evidentes tras la exteriorización del lóbulo tiroideo.
B. Imágenes aumentadas centradas en cada glándula que ilustran su relación con el nervio recurrente; B1 paratiroides superior; B2 paratiroides inferior. 1. tiroides; 2. nervio recurrente; 3. arcada arterial; 4. arteria tiroidea inferior; 5. paratiroides superior (B4); 6. paratiroides inferior (B3); 7. músculo constrictor; 8. tráquea; 9. vena tiroidea inferior.

— mediastínicas: en el mediastino anterior y medio, pueden desplazarse hasta el límite de la cara anterior del cayado de la aorta, por detrás del plano venoso (excepcionales).

■ *Vascularización de las paratiroides* *(fig. 3)*

Vascularización arterial [14, 47]

De forma sintética y bajo una óptica quirúrgica, presenta las siguientes particularidades:

— es de tipo terminal único, la arteria glandular penetra en la glándula a nivel del hilio, donde puede bifurcarse o dividirse en tres;

— la longitud de la arteria glandular es variable: corta o flexuosa (de 1 a 40 mm) lo que favorece su disección;

— el sistema de la ATI es el preferente en la mayoría de los casos (80 a 90 %), la arteria glandular proviene de la ATI o de la arcada marginal posterior de Halsted y Evans, dirigiéndose al borde posterointerno del lóbulo tiroideo, entre la ATI y la rama de triple división posterior de la ATS; en este caso la arteria glandular nace de esta arcada cerca del tronco de la ATI [11, 24];

— casi siempre la arteria glandular nace de una rama de la ATI, en ocasiones directamente del tronco de la ATI, siendo en este caso corta;

— la paratiroides superior puede estar vascularizada por la rama de división más posterior de la arteria tiroidea superior (5 a 10 %), la arteria glandular en este caso será siempre muy corta;

— la paratiroides inferior, en situación baja, puede estar vascularizada por una rama que proviene del cayado de la aorta (arteria tiroidea media), del tronco arterial braquiocefálico o de la arteria mamaria interna homolateral [10].

Drenaje venoso

Realizado por una red superficial subcapsular que confluye hacia el hilio y una red profunda de distribución más variable, no sistematizada.

Las paratiroides superiores drenan hacia las venas tiroideas medias o hacia el cuerpo del tiroides.

Las paratiroides inferiores drenan, casi siempre, en las venas tiroideas inferiores.

HISTOPATOLOGÍA *(fig. 4)*

■ *Hiperparatiroidismo primario* [15, 28, 35]

Las tres lesiones fundamentales responsables de los hiperparatiroidismos primarios (adenomas, hiperplasias y carcinomas), pueden ser difíciles de diferenciar debido a una falta de especificidad de las lesiones anatomopatológicas que permitan distinguirlas entre sí.

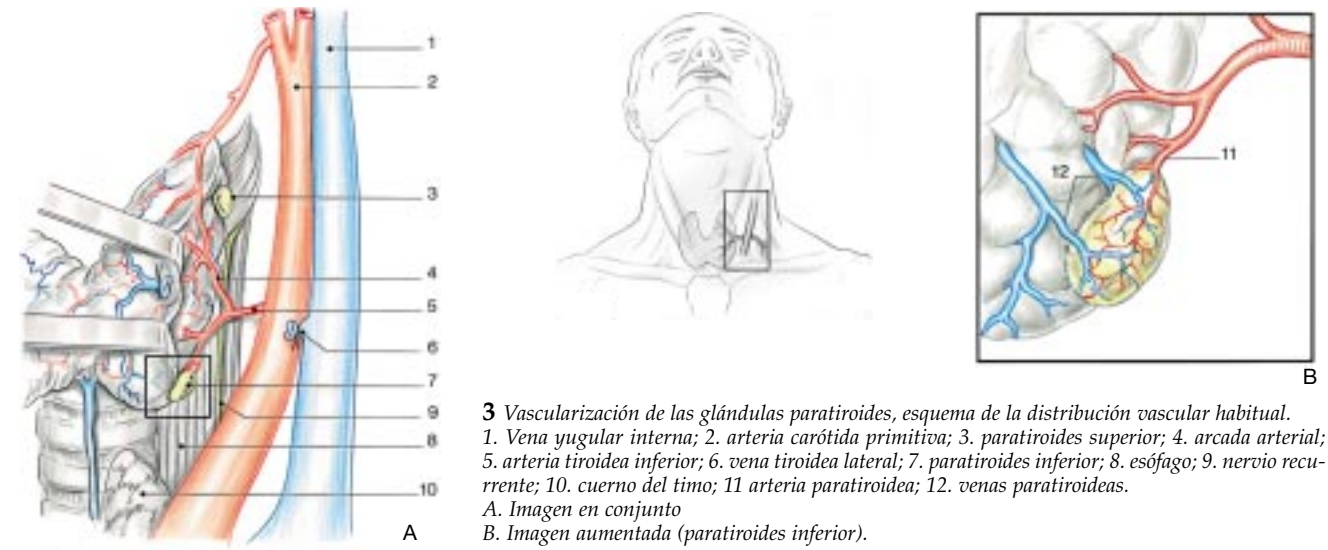

3 *Vascularización de las glándulas paratiroides, esquema de la distribución vascular habitual.*
1. Vena yugular interna; 2. arteria carótida primitiva; 3. paratiroides superior; 4. arcada arterial; 5. arteria tiroidea inferior; 6. vena tiroidea lateral; 7. paratiroides inferior; 8. esófago; 9. nervio recurrente; 10. cuerno del timo; 11 arteria paratiroidea; 12. venas paratiroideas.
A. Imagen en conjunto
B. Imagen aumentada (paratiroides inferior).

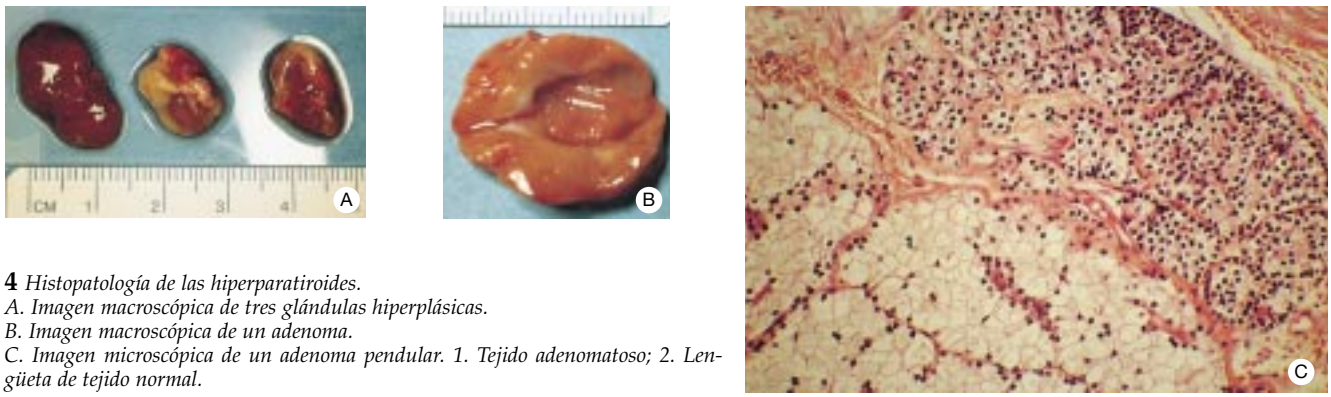

4 *Histopatología de las hiperparatiroides.*
A. Imagen macroscópica de tres glándulas hiperplásicas.
B. Imagen macroscópica de un adenoma.
C. Imagen microscópica de un adenoma pendular. 1. Tejido adenomatoso; 2. Lengüeta de tejido normal.

Adenomas

Son tumores benignos, compuestos por células principales, por células oncocíticas y células claras, frecuentemente un tipo celular predomina; el adenoma de células principales es el más frecuente [19, 42].

Hiperplasias primitivas

Para la mayoría de los autores constituyen del 10 al 15 % de los hiperparatiroidismos primarios y pueden definirse por un aumento de volumen de las cuatro glándulas a la vez. Según algunos autores, la mayoría de las lesiones de las paratiroides identificadas como adenomas serían en realidad lesiones de hiperplasia asimétrica. Se han descrito tres tipos: la hiperplasia de células claras, la hiperplasia de células principales y la hiperplasia lipomatosa [5].

Carcinomas

Entidad rara, constituyen del 1 al 5 % de los tumores paratiroideos y su presencia deberá sospecharse ante un síndrome de hiperparatiroidismo clínico y biológico severos. El diagnóstico histopatológico, relativamente difícil, se basa siempre en criterios macroscópicos: consistencia dura, aspecto nodular, contornos irregulares, tamaño superior a 3 cm, peso superior a 12 g [44].

Quistes paratiroideos

Son lesiones benignas muy raras que ocasionan excepcionalmente un hiperparatiroidismo primario. Podría tratarse de adenomas paratiroideos necrosados [9].

■ *Hiperparatiroidismos secundarios*

El grado de hiperplasia es muy variable de un paciente a otro y las glándulas, frecuentemente voluminosas, pueden presentar un aspecto nodular o necrótico seudoquístico en los casos avanzados. Se trata generalmente de una hiperplasia de células principales.

Diagnóstico e indicación quirúrgica

DIAGNÓSTICO POSITIVO DE HIPERPARATIROIDISMO PRIMARIO

El hiperparatiroidismo primario es particular debido a su polimorfismo clínico, sin especificidad de la mayoría de los síntomas. Con mucha frecuencia los signos clínicos reveladores del hiperparatiroidismo primario son los de la hipercalcemia [2], lo que justifica una determinación de la calcemia completada por la determinación de la hormona paratiroidea (PTH) intacta en caso de que exista alguna duda, en todos los pacientes que presenten los signos, incluso ligeros, compatibles con un hiperparatiroidismo primario. Las formas asintomáticas no son raras: 10 a 20 % de los casos según las series [6, 31].

El diagnóstico de hiperpartiroidismo será definitivo si la PTH intacta es elevada (> 60 ng/l) o inapropiada para la hipercalcemia [7, 30].

DIAGNÓSTICO DE LOCALIZACIÓN

Será preciso acudir a las técnicas de diagnóstico por imágenes modernas, cuyo objetivo consiste en disminuir el riesgo del fracaso quirúrgico, acortar el tiempo quirúrgico y la duración de la hospitalización.

Además de la ecografía, que es poco específica, la especificidad global de todas las técnicas de diagnóstico por imágenes se avecina de un 90 % [12, 27].

Ecografía

Sencilla, poco agresiva y poco costosa, se deberá proponer en primer lugar, a pesar de su baja especificidad y sus insuficiencias en la exploración de algunas localizaciones anatómicas (mediastino, zona retrotraqueal y retroesofágica); su sensibilidad varía del 50 al 90 % según el material, el cirujano, la localización y el volumen tumoral [3]. El umbral de detección actual es de 5 mm, en caso de hiperplasia, su sensibilidad es menor (40 a 60 %) [8, 32, 45].

Gammagrafías

Se basan en el carácter hiperfuncional de las glándulas patológicas y se indican especialmente en caso de búsqueda de lesiones ectópicas, principalmente mediastínicas.

Hoy día, la gammagrafía de sustracción con ^{201}Tl-^{99}mTc está siendo reemplazada por la gammagrafía con ^{99}mTc - Sestamibi (MIBI: Metoxiisobutilo-isonitrilo) más fiable, simple y sensible [16]. El rendimiento de las gammagrafías es menos satisfactorio en el caso de la localización de las glándulas hiperplásicas que en el de un adenoma [50].

Tomografía computadorizada (TC)

El escáner del compartimento tiroideo por hiperparatiroidismo primario precisa de cortes de 5 mm y de una inyección yodada. La sensibilidad es del 54 al 81 % según los autores, la interpretación es difícil en el caso de glándulas cuyo peso es inferior a 500 mg.

Resonancia magnética (RM)

Permite una buena exploración de la región basicervical y del mediastino, el umbral de detección es de 5 mm y su interpretación necesita de gran experiencia [4].

Técnicas invasivas

El cateterismo venoso, que obtiene muestras a distintos niveles de PTH y la angiografía se reservan en la actualidad para los casos de recidivas de hiperparatiroidismos y ante la negatividad de los demás exámenes [4].

Conclusión

— En caso de cirugía primaria con acceso quirúrgico bilateral sistemático, una simple ecografía puede ser suficiente, a pesar de que asociar la ecografía-gammagrafía al Sestamibi (MIBI) sería, en la actualidad, el proceso secuencial exploratorio más idóneo.

— En caso de hiperparatiroidismo persistente o recidivante, se debe tratar de obtener dos exámenes positivos, comenzando por una ecografía unida a la gammagrafía al Sestamibi y realizando, si es necesario, una RM o un escáner y, de forma excepcional, exploraciones invasivas.

HIPERPARATIROIDISMO SECUNDARIO

Es el resultado de un estímulo paratiroideo crónico en sujetos afectados por insuficiencia renal, dependientes de diálisis. La importancia de la masa glandular hiperplásica explica que las tasas de PTH observadas sean de 20 a 30 veces superiores a las normales.

La ecografía es el único examen de localización utilizado de forma sistemática.

Técnicas quirúrgicas

TÉCNICA BÁSICA

■ *Colocación y anestesia*

El paciente se situará en decúbito supino, la operación se realiza bajo anestesia general con intubación oro o nasotraqueal y ventilación asistida; en caso de que la anestesia general esté contraindicada, puede realizarse una cervicotomía bajo anestesia local, siempre y cuando se tenga como único objetivo, la ablación de un adenoma previamente localizado.

Un almohadón duro, en situación transversal, se coloca bajo los hombros con el fin de obtener una extensión del cuello, mientras que la cabeza se elevará ligeramente con un rodete de goma.

El primer ayudante se sitúa frente al cirujano y el segundo se coloca junto a la cabeza del paciente.

La instrumentación necesaria es la utilizada para cualquier cirugía cervical, completada por un separador autoestático de Joll y una coagulador bipolar.

■ *Incisión y disección cutánea* (*fig. 5*)

Trazado de la incisión

La incisión, denominada cervicotomía horizontal baja, debe trazarse de forma muy rigurosa, aproximadamente a 2 cm, o una pulgada, por encima del relieve de la cabeza de las clavículas. Se debe realizar una marca previa con un rotulador, a fin de obtener la máxima simetría posible. Transversalmente, sobrepasa en 1 a 2 cm, a ambos lados, el relieve de los músculos esternocleidomastoideos. Cuando existe un pliegue cutáneo, se puede utilizar con el fin de disimular aun más la cicatriz. Un error frecuente consiste en practicar esta incisión demasiado baja, sobre un cuello en hiperextensión, la cual se situará en posición preesternal en el momento en que el sujeto se halle en bipedestación. En el contexto particular de la cirugía de las glándulas paratiroides, la incisión mide habitualmente de 6 a 8 cm, pero será más ancha ante la sospecha de la existencia de un bocio multinodular asociado, para obtener una abertura suficiente sobre las zonas paratiroides que se deben explorar.

La piel se incide con bisturí frío, hoja nº 21, el cual atraviesa la piel y el tejido celular subcutáneo. Tras efectuar una tracción del borde superior mediante una pinza de Allis, los autores acostumbran proseguir el despegamiento subcutaneoadiposo con bisturí eléctrico, ajustado en modo de coagulación y a una potencia moderada (20 W). Lateralmente, el bisturí eléctrico se usa también para incidir sobre aproximadamente 20 mm a cada lado de los bordes internos de los músculos platisma del cuello.

Movilización de los colgajos cutaneoadiposos

El colgajo superior se disecará con su capa grasa en monobloque; las venas yugulares anteriores se descubren y dejan *in situ* en la cara superficial de los músculos infrahioideos; este despegamiento se practica hasta el borde superior del cartílago tiroides.

El despegamiento del colgajo cutaneoadiposo inferior se hace en el mismo plano, hasta el borde superior de la horquilla esternal.

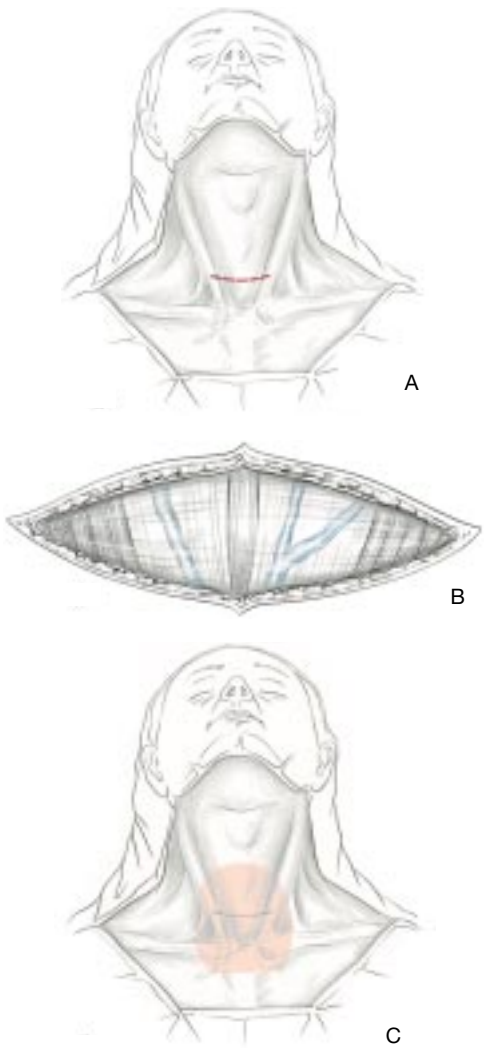

5 *Incisión y disección cutánea.*
A. Trazado de la incisión.
B. Exposición del plano muscular subcutáneo.
C. Límites de la disección subcutánea.

El separador de Joll se utiliza para mantener abiertos, de forma autoestática, los colgajos superiores e inferiores, dando a la herida quirúrgica una forma romboidal.

■ *Abertura del compartimento tiroideo* *(figs. 6, 7)*

En ausencia de antecedentes quirúrgicos tiroideos, la abertura del compartimento tiroideo se realizará mediante una incisión vertical de la línea alba. Ese acceso, a través de la vía medial, permite obtener, de forma idéntica, una disección de cada hemicompartimento, empezando por el lado izquierdo. Para ello el músculo esternohioideo izquierdo (con el cirujano situado a la derecha) se sujeta con dos pinzas de Allis y tirando de él, se libera progresivamente su cara profunda, con bisturí eléctrico o con tijeras de disección, lo que permite descubrir la cara anterior del istmo tiroideo. Progresando lateralmente, se descubre el segundo plano, más profundo, de los músculos infrahioideos representado por el músculo esternotirohioideo, que se sujeta y desplaza con unas pinzas de Allis. La liberación en toda su longitud de la cara profunda del músculo esternotirohioideo pone de manifiesto la totalidad de las caras anterior y externa del lóbulo tiroideo homolateral.

Con el fin de proseguir la abertura lateral del compartimento tiroideo en buenas condiciones de exposición resulta necesario

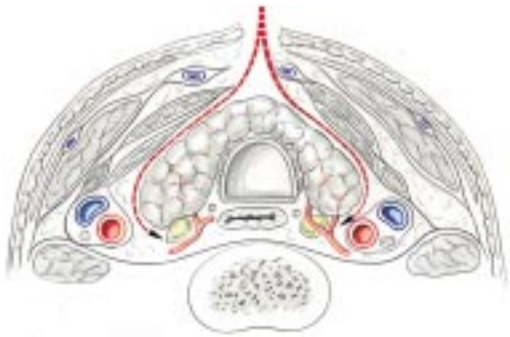

6 *Abertura del compartimento tiroideo, corte horizontal (las flechas representan el plano de disección).*

ayudarse de separadores de Farabeuf que se colocarán, uno externamente sobre los músculos infrahioideos y el otro hacia adentro sobre el lóbulo tiroideo. Entre los separadores, en el fondo del campo quirúrgico, se vislumbra entonces el paquete vascular yugulocarotídeo. Durante esta progresión, un único elemento anatómico obstruye la disección, se trata de la vena tiroidea media o lateral que será seccionada y ligada.

En esta fase de la operación, el lóbulo tiroideo puede, frecuentemente, desplazarse y exteriorizarse; no es raro que el músculo esternotiroideo abrace la parte superior del lóbulo, disimulando así una parte del compartimento. En estos casos, no se debe dudar en seccionar, con el fin de obtener una mejor exposición, ese elemento muscular fino y profundo con el fin de precisar lo mejor posible, cuál es el área de dispersión de las glándulas paratiroides en donde se efectuará la búsqueda de las mismas. De la misma forma, los autores recomiendan profundizar de forma amplia en el tejido conjuntivo que oculta el tronco arterial carotídeo primario; éste se sitúa en toda la altura del compartimento tiroideo y constituye el límite lateral de la zona de búsqueda inicial de las glándulas paratiroides. El tronco carotídeo también es una referencia extremadamente fiable para buscar el nervio recurrente (éste accede siempre al compartimento tiroideo por su parte más baja, después de cruzar por su cara profunda el tronco arterial).

Todas estas maniobras quirúrgicas nos conducen a la exposición de un espacio en el que se sitúan, en la inmensa mayoría de los casos, las glándulas paratiroides. Los límites de ese espacio son, hacia dentro, el lóbulo tiroideo y el eje aerodigestivo representado por la tráquea y tras ella, el esófago; hacia fuera, el tronco arterial carotídeo primitivo cruzado en su cara anteroexterna por la vena yugular interna; hacia arriba por la arteria tiroidea superior *(fig. 8)*; por abajo, la celda tiroidea se abre ampliamente sobre el mediastino anterosuperior y la celda del timo.

■ *Búsqueda de las glándulas paratiroides* *(figs. 9, 10, 11)*

Ésta no podrá iniciarse antes no haberse obtenido un campo quirúrgico completamente exangüe. En la búsqueda de las glándulas paratiroides no se podrá disociar de la búsqueda de los demás elementos contenidos en la parte profunda de la celda tiroidea que cruzan la cara posterior del lóbulo tiroideo, es decir el nervio recurrente y la ATI; es importante reconocer los otros elementos del compartimento (ganglios linfáticos, tejido graso, elementos venosos, asta del timo) aunque sólo sea para distinguirlos del tejido glandular paratiroideo.

No existe una estrategia única de búsqueda de las glándulas paratiroides y el sistema adoptado varía según los cirujanos y, de forma especial, según las condiciones anatómicas propias del paciente. Como sistema extremadamente práctico, los autores acostumbran seccionar esquemática y virtual-

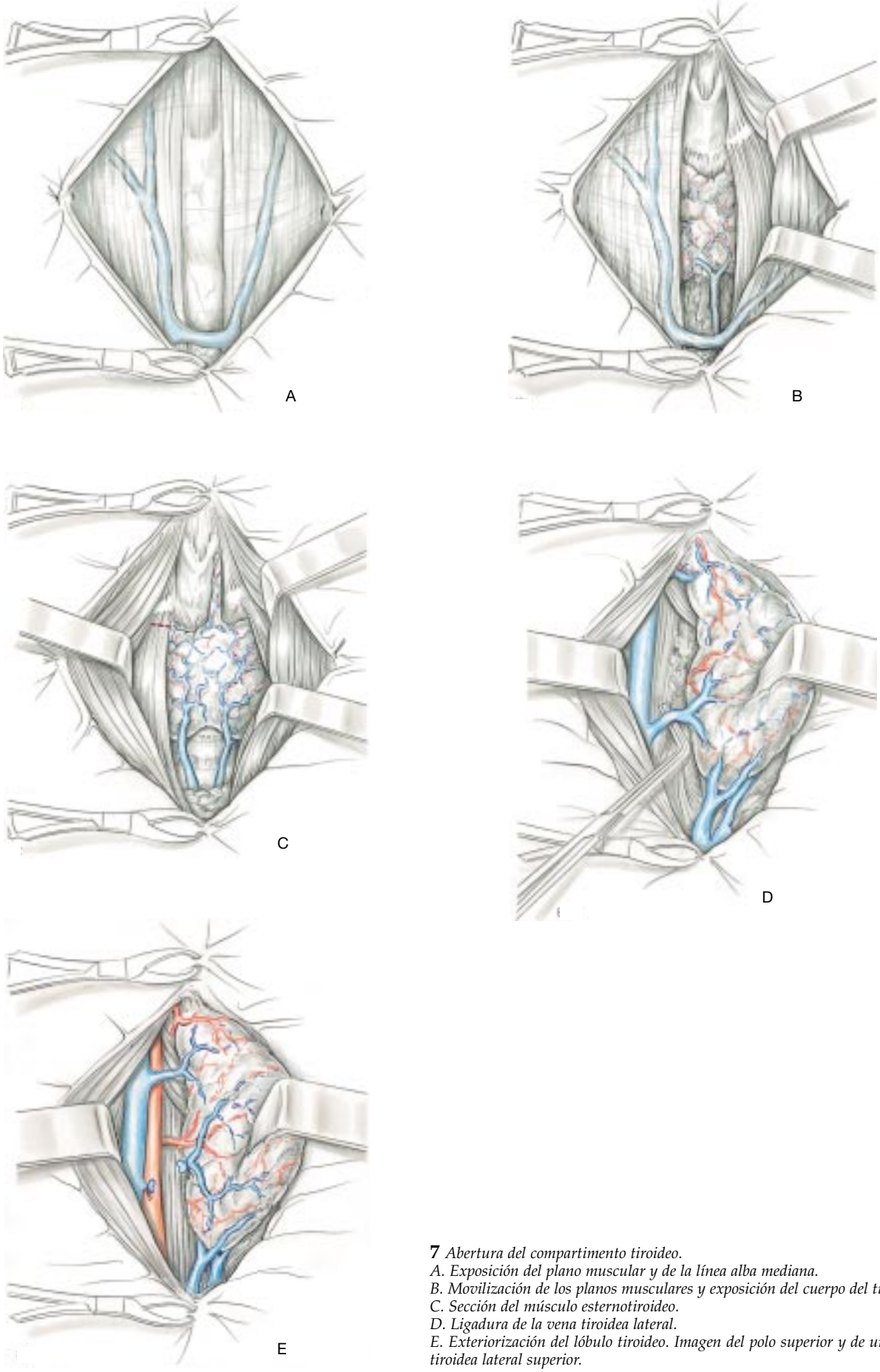

7 *Abertura del compartimento tiroideo.*
A. Exposición del plano muscular y de la línea alba mediana.
B. Movilización de los planos musculares y exposición del cuerpo del tiroides.
C. Sección del músculo esternotiroideo.
D. Ligadura de la vena tiroidea lateral.
E. Exteriorización del lóbulo tiroideo. Imagen del polo superior y de una vena tiroidea lateral superior.

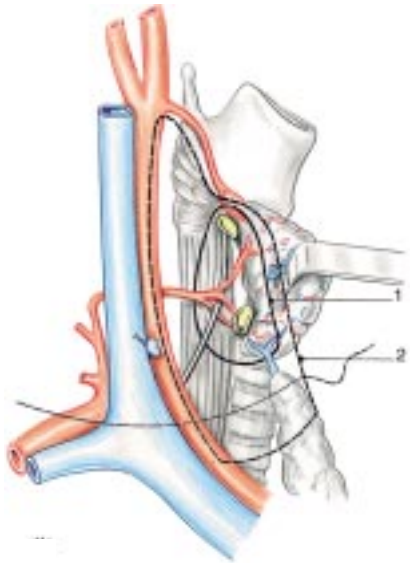

8 *Zonas de búsqueda de las glándulas paratiroides. 1. Límite del área de búsqueda en primera intención (aproximadamente el 80 % de las glándulas se encuentran allí); 2. Límite del área de distribución de las glándulas paratiroides (aproximadamente el 98 % las glándulas se encuentran allí).*

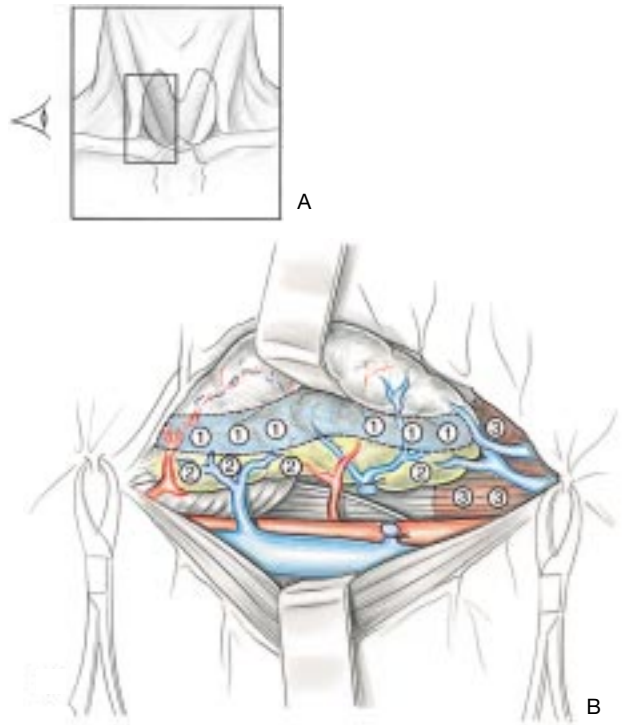

9 *Estrategia de búsqueda de las glándulas paratiroides. 1. Paratiroides tiroideas (en azul); 2. paratiroides recurrenciales (en amarillo); 3. paratiroides «del timo» (en rojo).*

mente el área de búsqueda en tres zonas que se van a explorar sucesivamente y que son:

— la cara posterior del lóbulo tiroideo;

— el trayecto del nervio recurrente;

— la celda del timo.

La inmensa mayoría de las glándulas paratiroides se encontrará a nivel de una u otra de estas zonas y por esto se habla de paratiroides «tiroideo», de paratiroides «recurrencial», o de paratiroides «del timo» *(fig. 9)*.

Búsqueda de las glándulas paratiroides «tiroideas»

Se efectúa sobre la cara posterior del lóbulo tiroideo después de su exteriorización y es preciso buscar las glándulas paratiroides patológicas a nivel de sus localizaciones anatómicas habituales tal y como se ha mencionado anteriormente.

Lógicamente, las glándulas paratiroides patológicas se reconocen con mayor facilidad que las glándulas normales, debido a su aumento de volumen. Sin embargo, la existencia de sufusiones hemorrágicas subcapsulares o fenómenos de necrosis, que acompañan a menudo los adenomas cuando aumentan rápidamente de volumen, les confiere una coloración parecida a la del cuerpo del tiroides, lo que puede complicar su diferenciación. Cuando la duda persiste en estas lesiones yuxtatiroideas, la existencia de un plano de disección entre la formación nodular y el resto del cuerpo tiroides, frecuentemente conducirá, después del examen macroscópico realizado por el cirujano, al diagnóstico de adenoma paratiroideo.

Búsqueda de las glándulas paratiroides «recurrentes»

En los casos donde no se ha evidenciado la presencia de glándulas paratiroides durante la exploración de la cara posterior del cuerpo tiroideo, se debe abarcar también la disección del espacio celuloadiposo que rodea el trayecto del nervio recurrente; esta disección tratará de descubrir e identificar dos elementos anatómicos esenciales (ATI y el mismo nervio recurrente).

— La ATI se identifica fácilmente, dado que se presenta como un elemento transversal, globalmente perpendicular al tronco arterial carotídeo primario, que cruza en su cara profunda. La identificación de la ATI proporciona al cirujano dos tipos de información: por una parte permite dividir, con el fin de sistematizar la exploración, el espacio retrotiroideo en un nivel supra-arterial y un nivel infra-arterial, y por otra parte puede utilizarse como hilo conductor que conducirá hacia las glándulas paratiroides que ella misma irriga en la inmensa mayoría de los casos.

— La exploración completa y cuidadosa del espacio celuloadiposo laterotraqueal no puede hacerse sin la localización del nervio recurrente. Igualmente es altamente conveniente realizar, desde el inicio de esta disección, la identificación y el descubrimiento de este nervio; su búsqueda es un hecho rutinario y lo más sencillo consiste en reproducir el método utilizado en cualquier cirugía tiroidea, es decir, descubrir el nervio a nivel de la parte baja de la celda, por detrás del polo inferior del cuerpo del tiroides, en el ángulo abierto hacia abajo y hacia afuera que forma la ATI y el borde lateral de la tráquea. De forma esquemática, aunque muy a menudo comprobada en la práctica, el nervio recurrente está en la posición de la bisectriz de ese ángulo por el lado derecho, mucho más verticalizado a la izquierda, prácticamente paralelo, en su totalidad, al borde lateral de la tráquea.

La exploración del espacio laterotraqueal se seguirá de forma progresiva, desde abajo hacia arriba después de descubrir el nervio recurrente, usado como hilo de Ariadna.

— En la parte baja, infra-arterial, es frecuente encontrar una glándula paratiroidea en el borde posterior del nervio que se posiciona sobre ella, por lo que deberá separarse con mucha precaución; se trata de una zona de ubicación muy frecuente de las glándulas paratiroides superiores (B3) que, sobrecargadas por la existencia de un adenoma, protuyen en ese espacio celular que ofrece poca resistencia. En ausencia de una glándula reconocible a este nivel, será útil realizar una palpación digital que busque a la vez el borde lateral del esófago y la cara posterior de la arteria carótida primitiva.

— una vez descubierto el nervio recurrente, siguiendo hacia arriba, se procede a la disección de la zona de intersección del nervio y de la ATI. Con el fin de realizar correctamente este paso, a menudo más difícil en razón de los riesgos

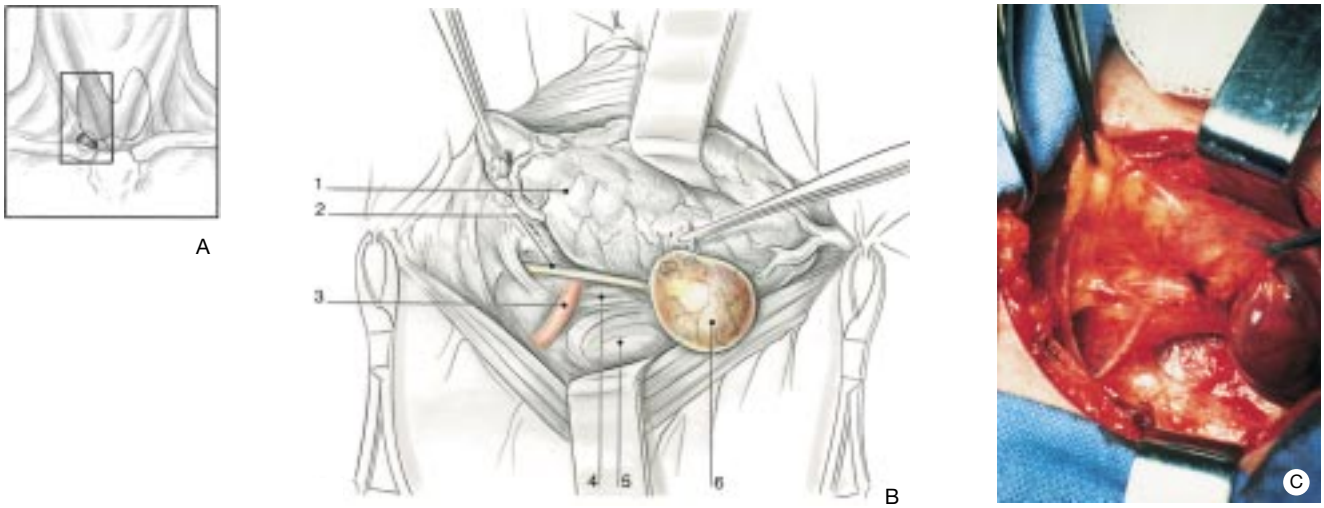

10 *Adenoma inferior derecho, ectopia adquirida (B4). Imagen quirúrgica lateral derecha. 1. Tiroides 2. nervio recurrente 3. arteria tiroidea inferior 4. esófago 5. plano vertebral 6. adenoma exteriorizado.*

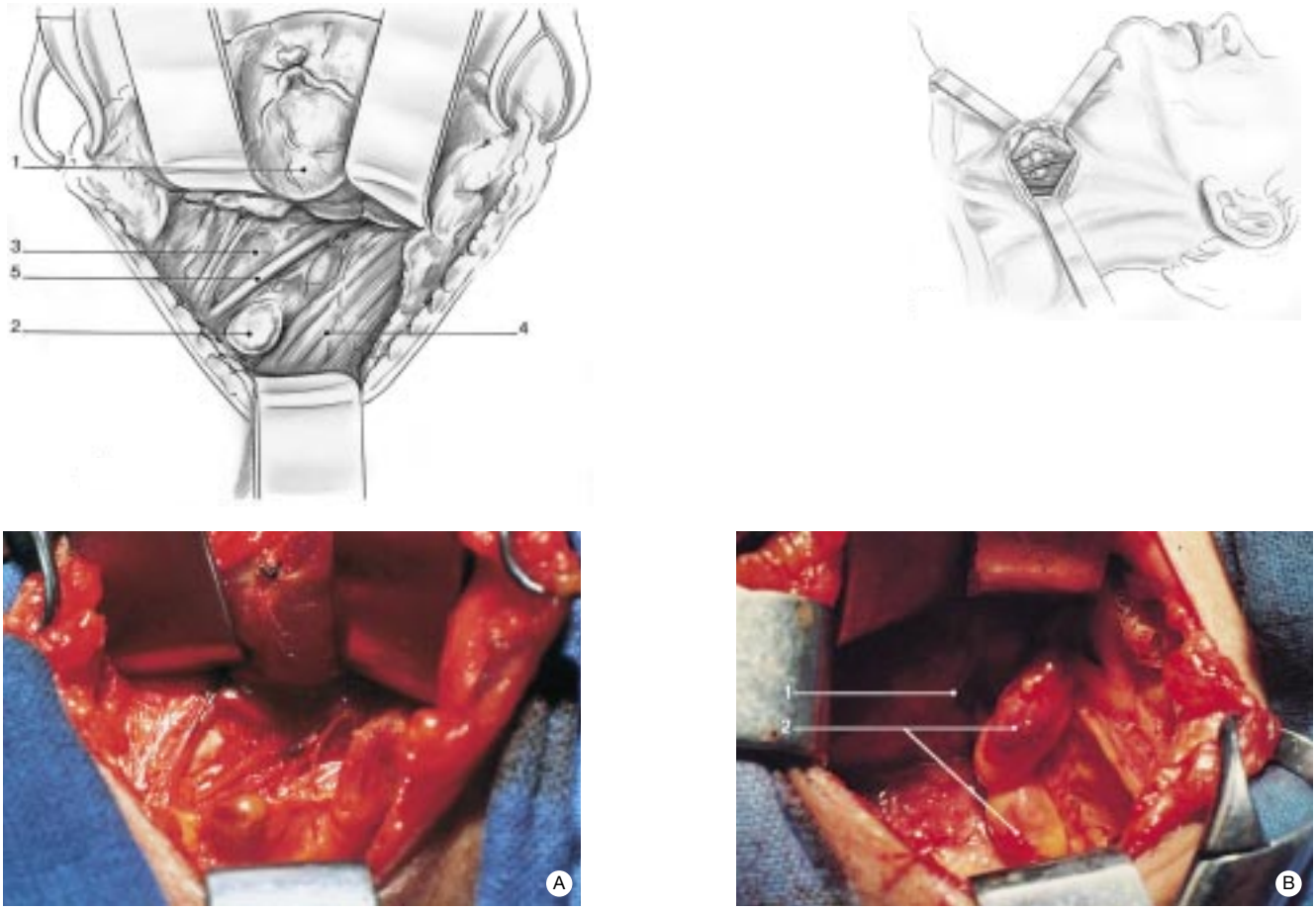

11 *Hiperplasia. Imágenes operatorias 1. Tiroides 2. Paratiroides 3. Tráquea 4. Esófago 5. Nervio recurrente. A. Paratiroides inferior izquierda. B. Dos glándulas en posición medial.*

hemorrágicos, es indispensable visualizar e identificar las ramas de división de la ATI, antes de proceder, si ello resulta indispensable en la disección, a la ligadura ultraselectiva de sus ramas. Cuando la glándula paratiroides se sitúa a este nivel, es muy probable que una glándula B3 se encuentre en la cara profunda del plano arterial; por consiguiente se deberá evidenciarla y exteriorizarla de forma escalonada, lo cual se consigue haciéndola rodear las ramas arteriales por la porción inferior o bien exteriorizándola progresivamente entre dos ramas de la arteria.

— La disección de la parte suprarterial del trayecto del recurrente se hace en último lugar. A este nivel, el nervio se acerca habitualmente a la cápsula tiroidea a la que puede adherirse, acompañado frecuentemente por la arcada arterial la cual,

debido a las maniobras de exposición realizadas, acaba por colocarse por encima del nervio. Los elementos anatómicos que se deben identificar en este momento de la disección son el cuerno inferior del cartílago tiroides y el músculo cricotiroideo y por detrás de ellos, el esófago y el músculo constrictor inferior de la faringe. A este nivel, se sitúa frecuentemente una glándula paratiroides superior (B4), que se proyecta en la cara lateral del músculo constrictor inferior de la faringe, representado aquí por su haz cricofaríngeo, encima de y/o por detrás de la penetración laríngea del nervio recurrente.

Búsqueda de las glándulas paratiroides «tímicas»

El no descubrimiento de las dos glándulas paratiroides a nivel de las zonas que acabamos de describir obliga al cirujano a explorar la parte baja del compartimento tiroideo y su prolongación hacia el mediastino superior. Ese espacio peritraqueal está ocupado por tejido graso, contiene numerosos elementos ganglionares, las cadenas linfáticas recurrenciales, y es atravesado por las venas tiroideas inferiores y, de forma inconstante, por la arteria tiroidea media.

Los dos nervios recurrentes constituyen los límites a la vez posteriores y laterales de ese espacio a nivel del cual se encuentran remanentes del timo. Se tendrá gran cuidado en aislar e identificar eventuales cuernos del timo, ya que en su contacto pueden hallarse las glándulas paratiroides ectópicas con mayor frecuencia. El examen debe ser meticuloso y el cirujano debe tener un especial cuidado en no traumatizar los tejidos para no impedir la identificación de una eventual glándula paratiroides que se realiza por la presencia de una pequeña zona de coloración diferente, anaranjada en el caso de la glándula paratiroides que contrasta con el aspecto grisáceo o rosa pálido del timo. La paratiroides se individualiza igualmente gracias a la existencia de una cápsula que permite movilizarla y separarla del tejido vecino, del timo o del tejido graso. Frecuentemente, puede evidenciarse en su superficie una red vascular superficial dispuesta en forma de nervios de una hoja.

■ *Exéresis paratiroidea*

La exéresis de una o de varias glándulas paratiroides sólo puede iniciarse después de terminar una exploración completa que haya permitido realizar un análisis preciso de las lesiones y establecer, en lo posible, el diagnóstico de la forma de hiperparatiroidismo a la que nos referimos: adenoma o hiperplasia primaria.

En los casos más sencillos, que son por suerte los más frecuentes, se presenta el adenoma paratiroideo; en este caso, practicamos una exéresis para un estudio histopatológico extemporáneo (BE). La principal trampa a evitar es la de una exéresis parcial que produciría la continuación de la disección en un falso plano de disección. Por lo tanto, es especialmente importante no traumatizar esta glándula patológica e identificar su cápsula a nivel de la cual se realizará la disección, la cual debe ser especialmente prudente a nivel de las zonas de contacto entre el adenoma y el nervio recurrente.

Esta liberación paulatina lleva a la movilización del adenoma que permanece pediculado en su hilio vascular, el cual se seccionará. Durante esta liberación es preciso proceder a la coagulación de las venas paratiroideas, que a menudo drenan hacia las venas capsulares tiroideas.

Además de esta glándula, se remitirá al laboratorio un fragmento o la totalidad de una segunda glándula homolateral, con el objeto de diferenciar adenoma e hiperplasia primaria.

La asociación de una glándula macroscópicamente tumoral con una glándula macroscópicamente normal permite, de forma muy sencilla, que el cirujano establezca el diagnóstico de adenoma.

Existen casos dudosos, quizás porque el volumen del adenoma es moderado, donde solamente el análisis histopatológico que confirme la coexistencia de tejido patológico y de tejido normal, permite que se establezca el diagnóstico.

La demostración del tejido normal se podrá hacer a nivel de la glándula enferma donde un collarín de glándulas normal ha podido conservarse, esto se conoce como «la cresta».

En ausencia de esta última a la altura de la glándula patológica, se procederá a la búsqueda de tejido paratiroideo normal a nivel de la otra glándula paratiroides [23].

■ *Cierre y drenaje*

Una vez concluido el estadio de exploración y de exéresis, la herida operatoria se lavará profusamente con suero tibio, con el objeto de controlar la calidad de la hemostasis, que debe ser perfecta.

Se colocan en la celda tiroidea uno o dos drenajes de Redon-Jost, con salida en la región supraclavicular lateral tras una corta tunelización subcutánea, que aseguren un dren aspirativo.

Los músculos subhioideos se suturan en la línea media con un hilo reabsorbible monofilamento de diámetro 000.

Esta sutura se lleva de punta a punta y respeta una zona triangular aproximadamente de 3 cm de altura, conocida como triángulo de seguridad, que establece la comunicación de la celda tiroidea con el plano de desprendimiento subcutáneo.

El interés de esta comunicación es evitar encerrar un hematoma en la celda profunda.

El cierre cutáneo se realiza en dos planos: profundo con hilo reabsorbible y superficial mediante una sutura continua intradérmica con un hilo de nilón de diámetro 0000, que se retirará el quinto día después de la intervención.

Se coloca un vendaje oclusivo, no comprensivo, que permitirá una vigilancia cervical.

VARIANTES DE LA TÉCNICA BÁSICA

■ *Cirugía de hiperparatiroidismo por hiperplasia* [21, 25]

Se distinguen dos tipos de hiperparatiroidismo por hiperplasia: el hiperparatiroidismo primario y el hiperparatiroidismo secundario.

El acto quirúrgico realizado para estas indicaciones difiere algo del realizado habitualmente para el tratamiento del hiperparatiroidismo por adenoma.

La diferencia radica en las etapas de exploración y de exéresis.

La exploración de la celda tiroidea y la búsqueda de glándulas paratiroides deben, en todos los casos, ser muy completas cuando se trata un hiperparatiroidismo secundario o cuando la verificación peroperatoria hace sospechar un hiperparatiroidismo por hiperplasia primaria.

En este caso, el descubrimiento de las cuatro glándulas paratiroides es sistemático y se recomienda identificar precisamente las glándulas y su sistema vascular antes de cualquier acto de exéresis.

— En los *casos favorables*, cuando se ha podido poner en evidencia las cuatro glándulas paratiroides, la primera elección por parte del cirujano es la glándula que se desea conservar, basándose en tres tipos de criterios:

— el análisis de la vascularización que debe poder conservarse con el objeto de garantizar la viabilidad de la glándula y su funcionalidad;

— la situación y las relaciones de esta glándula, que debe estar a distancia del nervio recurrente, en la situación más superficial posible, y ello para simplificar una eventual reintervención;

— el aspecto macroscópico de la glándula que se desea conservar, prefiriéndose siempre la glándula menos modificada posible por la patología y que se pueda presentar por completo (cosa bastante rara), o bien resecar en una proporción variable (esquemáticamente de un tercio a dos tercios).

La vitalidad del fragmento conservado se observará atentamente en los minutos siguientes.

Cada vez que sea posible, los autores realizan además una fijación de la glándula a la cápsula del lóbulo tiroideo homolateral, con el objetivo de mantenerla a distancia del nervio recurrente.

Las otras tres glándulas patológicas se extirpan por completo, teniendo mucho cuidado en no fragmentarlas para evitar el riesgo de dejar tejido hiperplásico *in situ*. Las glándulas en cuestión se remiten al laboratorio con una doble solicitud: por una parte, la confirmación de la naturaleza del tejido paratiroideo hiperplásico y, por otra, dejar en reserva y en criopreservación un fragmento del tejido glandular.

La cirugía de las hiperplasias paratiroideas es más fácil si se trata de hiperparatiroidismo secundario en vez de hiperparatiroidismo primario.

En este último caso, la lesión glandular es más limitada, con una heterogenia y una asimetría en las glándulas afectadas, y es posible observar plenamente la coexistencia de las glándulas relativamente voluminosas y de las glándulas macroscópicamente subnormales.

Se recomienda dejar un poco más de tejido glandular cuando se trata de un hiperparatiroidismo primario, dado que el potencial de crecimiento y, por tanto el riego de recidiva, es aquí bastante menor, mientras que el riesgo de hipoparatiroidismo postoperatorio no es nada desdeñable.

— En los *casos menos favorables* cuando la exploración estándar descrita (véase más arriba) no ha permitido evidenciar las cuatro glándulas paratiroides, es necesario:

— lavar y revisar de forma muy minuciosa el campo operatorio;

— determinar las glándulas encontradas y confirmadas histológicamente;

— remitir al laboratorio (para BE) toda lesión dudosa que hubiese sido inicialmente identificada como tejido ganglionar, tiroideo o del timo;

— reanudar la disección para investigar la cuarta glándula del lado en que falta, y en su zona de dispersión, adoptar una actitud probabilista *(fig. 12)*.

Si la primera glándula identificada es una B4, la exploración se prosigue para encontrar una glándula B3, y se explora sucesivamente el mediastino superior y la celda del timo, el polo superior de la glándula tiroides y el surco vascular, y el lóbulo tiroideo.

Si la glándula que falta es una glándula B4, se buscará un paratiroidismo superior que se hubiese desplazado, y se explora sucesivamente el surco vascular, el eje visceral y el recorrido cervicotorácico en dirección del mediastino posterior.

Cualquiera que sea la glándula faltante, podría precisarse la práctica de una lobectomía tiroidea cuando, al concluir las maniobras ya descritas, sólo se hayan podido identificar tres glándulas paratiroides y el cuerpo tiroideo haya aumentado de volumen.

Toda información recogida durante esta intervención quirúrgica debe anotarse en un informe operatorio. A este efecto los autores tienen por costumbre asociar un esquema sintético, que facilita la interpretación de esta primera intervención, en la óptica de una eventual reintervención quirúrgica.

Para los autores, la ausencia del descubrimiento de las cuatro glándulas nunca conduce a practicar una esternotomía en el mismo tiempo operatorio. Siempre se postergará su indicación y no se planteará hasta después de la confirmación de hiperparatiroidismo residual (algunos pacientes pueden tener tan sólo tres glándulas paratiroides) y la realización de nuevas exploraciones por imágenes.

■ *Cirugía de las recidivas de hiperparatiroidismo*

En este caso la situación es bastante diferente.

En función del contexto y de la maniobra realizada inicialmente, pueden distinguirse dos casos.

Recidiva tras el tratamiento de un adenoma paratiroideo

Se trata de una situación relativamente rara y existen dos grandes causas de fracaso.

Por un lado, el desconocimiento de un adenoma doble y, por otro, el desconocimiento de las formas de paso entre adenoma e hiperplasia. En esta patología, la reintervención siempre va precedida de un análisis sumamente completo con realización de estudios por imágenes específicas que, cuando hayan sido contributivas, son particularmente decisivas para guiar al cirujano, quien podrá orientarse de entrada hacia la celda tiroidea marcada.

Los autores recomiendan que se practique solamente, salvo en casos particulares, una exploración unilateral con el objeto de evitar cualquier riesgo de iatrogenia grave, recurrencial o paratiroidea. La situación más fácil es cuando se interviene del lado opuesto a la celda ya explorada y en la cual se encuentra un adenoma o dos glándulas hiperplásicas.

Además, la resección glandular se adaptará a los hallazgos peroperatorios y a las intervenciones realizadas anteriormente: ablación del adenoma solo si la otra glándula homolateral es normal y si ya se había explorado completamente el lado opuesto, ablación de las dos glándulas hiperplásicas si se quiere conservar por lo menos una glándula del otro lado.

En caso de que falte información, es útil prever la conservación de tejido paratiroideo por criopreservación.

Recidiva de un hiperparatiroidismo por hiperplasia (frecuentemente relacionada con una patología como consecuencia de una insuficiencia renal)

De nuevo el estudio diagnóstico específico preoperatorio por imágenes tiene gran importancia, dado que la preocupación del cirujano será casi siempre la de limitar al máximo su maniobra de exploración; orientándose de entrada, en la glándula dejada in situ, que casi siempre origina la recidiva de hipersecreción de PTH. En estos casos el descubrimiento del nervio recurrente no es sistemático, practicándose la disección en contacto con la glándula paratiroidea hiperplásica.

Los autores realizan una exéresis total del tejido paratiroideo patológico y un autotransplante en el mismo tiempo quirúrgico, ya sea a nivel del músculo supinador del antebrazo, ya sea a nivel de la pared anterior del abdomen.

■ *Cirugía del cáncer paratiroideo* *(fig. 13)*

La intervención de exéresis realizada es una intervención ampliada de forma moderada, nunca debe llegar a ser mutilante [33, 44].

Con mucha frecuencia, a partir de la abertura de la celda tiroidea, se observará la adherencia del plano muscular profundo a la cara lateral del lóbulo tiroideo y a la masa retrotiroidea que corresponde al cáncer.

Por consiguiente, el músculo se dejará adherente y se eligirá un plano de disección más superficial o un acceso lateral, la exteriorización de la masa tumoral puede resultar difícil, es común que se adhiera al lóbulo tiroideo homolateral, y no debe realizarse una separación entre el tiroides y el cáncer paratiroideo.

La mayor dificultad consiste en recuperar el nervio recurrente. Para facilitar su descubrimiento, los autores realizan dos maniobras que van a facilitar el desplazamiento del

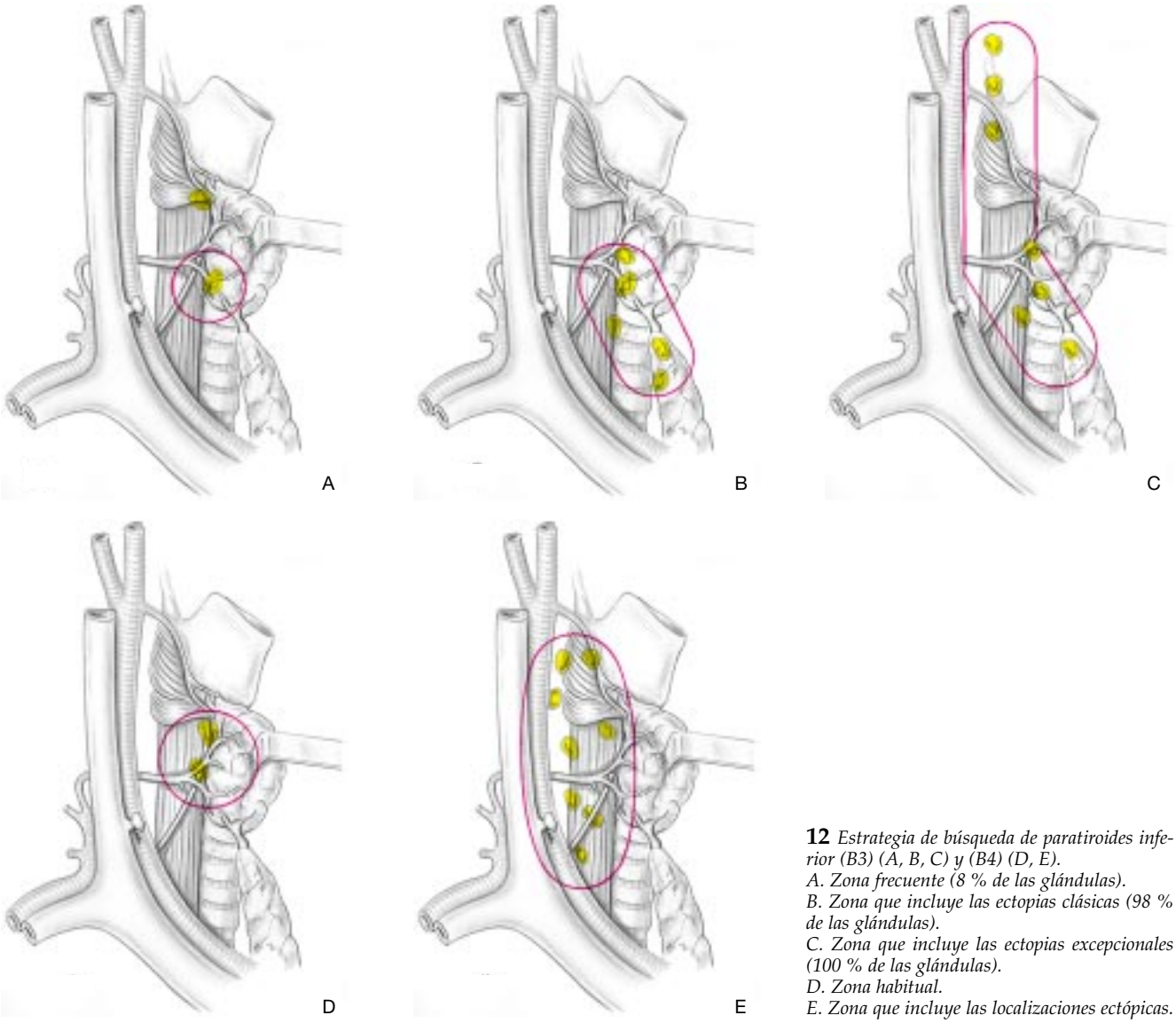

12 *Estrategia de búsqueda de paratiroides inferior (B3) (A, B, C) y (B4) (D, E).*
A. Zona frecuente (8 % de las glándulas).
B. Zona que incluye las ectopias clásicas (98 % de las glándulas).
C. Zona que incluye las ectopias excepcionales (100 % de las glándulas).
D. Zona habitual.
E. Zona que incluye las localizaciones ectópicas.

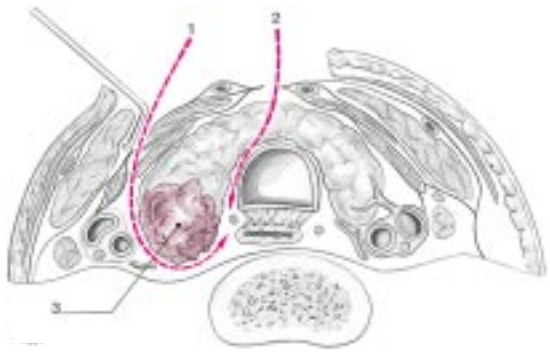

13 *Cirugía del cáncer paratiroideo. 1. acceso lateral de la región retrotiroidea; 2. acceso paramediano, transístmico, del nervio recurrente; 3. cáncer paratiroideo.*

complejo tumoral tiroides-paratiroides. Éstas son: la ligadura del pedículo tiroideo superior y la istmectomía.

En esta fase de la intervención, la masa se puede desplazar generalmente y, por lo tanto, se procederá a buscar el nervio recurrente en la parte baja del cuello para disecarlo seguidamente de forma paulatina.

Si la individualización del nervio no es posible siguiendo este procedimiento, se recurrirá bien sea a una disección retrógrada de arriba hacia abajo, o a una disección llevada de adentro hacia afuera en contacto con la tráquea.

La ablación de la masa tumoral paratiroidea en monobloque con el lóbulo tiroideo es sistemática, según la experiencia de los autores, un plano de separación existe siempre, con el esófago, pero puede ser difícil de iniciar y la disección a ese nivel debe ser particularmente prudente.

Una linfadenectomía laterotraqueal mediastinorrecurrencial homolateral a la lesión está asociada de forma sistemática. Una linfadenectomía cervicolateral yugulocarotídea está indicada cuando existen adenopatías a ese nivel.

Aparte del riesgo de parálisis laríngea, que aquí es más importante, el postoperatorio difiere poco del de otras cirugías para hiperparatiroidismo.

■ *Cirugía de hiperparatiroidismo tras tiroidectomía* (*fig. 14*)

Cada vez más se ven intervenciones por hiperparatiroidismo en pacientes en los que se ha realizado un abordaje de la celda tiroidea para tiroidectomía parcial o subtotal.

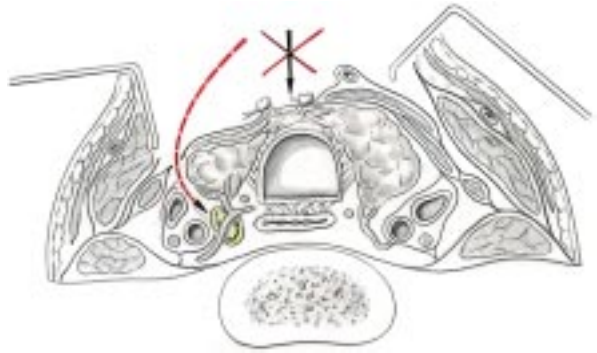

14 *Cirugía sobre la celda tiroidea ya operada, acceso lateral del espacio retrotiroideo (la flecha muestra el plano correcto de disección a seguir).*

En el plano técnico, una de las particularidades es la dificultad de abertura de esta celda tiroidea, dada la desaparición del plano de clivaje natural que existe entre la cara profunda de los músculos infrahioideos y la cápsula tiroidea [48].

Después de retirar los colgajos cutaneoadiposos de manera habitual, los autores se orientan casi sistemáticamente hacia un acceso lateral directo de las regiones recurrenciales y paratiroideas.

Después de liberar el músculo esternocleidomastoideo en su cara profunda y apartarlo con un retractor de Farabeuf, se observa la tensión del plano de los músculos infrahioideos y la progresión se producirá en el borde externo del músculo esternocleidohioideo que se aportará hacia adentro con un retractor de Farabeuf.

También se podrá abrir la celda por sección de la aponeurosis cervical media entre el músculo omohioideo y el músculo esternocleidohioideo, lo cual expone de entrada el paquete vascular yugulocarotídeo.

El hundimiento de la vaina vascular da acceso a la región laterotraqueal retrotiroidea.

En los casos favorables, si no se hubiese realizado una disección previa de esta región, existe un resto tiroideo que debe identificarse, lo que permite la reanudación de la búsqueda de las glándulas paratiroides según el método ya descrito, sin dificultad adicional.

En los casos menos favorables, en los que ya ha habido una disección de este surco, la progresión quirúrgica será mucho más prudente y se prestará especial atención a descubrir, lo antes posible, la glándula patológica (lo que representa algunos problemas si ésta es voluminosa, ya que la celda tiroidea está totalmente vacía).

Se debe recurrir a la palpación digital que, en este caso, tiene un interés especial.

Al término de la intervención se realizará el drenaje por vía lateral y los autores proceden a una resección de la cicatriz precedente.

■ *Cirugía de las paratiroides mediastinales*

Si bien la exploración del mediastino superior puede practicarse por vía cervical, ésta es forzosamente limitada y se dan casos en que se debe recurrir a una esternotomía.

La exploración quirúrgica del mediastino se lleva a cabo en un contexto muy diferente según se trate de una primera cervicotomía o de una reintervención.

La exploración quirúrgica del mediastino superior, conducida por vía de una cervicotomía, interesa los espacios pre y laterotraqueales, sus límites son los que se han dado al vaciado mediastinorrecurrencial, realizado durante el tratamiento del cáncer de tiroides.

Se explora de forma sistemática, progresando de arriba hacia abajo, un lado después del otro, el surco situado entre, por dentro el eje traqueoresofágico, y por fuera el tronco carotídeo primitivo; la disección se realizará hacia abajo hasta la cara anterior del cayado de la aorta.

Por supuesto, el reconocimiento del nervio recurrente y su control visual permanente son esenciales durante esta exploración, la cual permitirá descubrir los restos del timo, que ascienden más o menos alto en el cuello.

Un adenoma eventual ascenderá progresivamente con el timo, bajo cuya cápsula se le podrá individualizar.

Al mismo tiempo, se habrán unido las venas tiroideas inferiores y, si fuese necesario, la inconstante arteria tiroidea media.

Un dedo, pasado en la celda de disección, reconocerá el cayado de la aorta y confirmará la ausencia de masa palpable, que pueda indicar un adenoma situado más abajo.

La exploración del mediastino posterior se lleva a cabo siguiendo la dirección del nervio recurrente, a lo largo del borde externo del esófago.

A ese nivel el tejido celuloso se deja hundir fácilmente y la exploración digital permite algunas veces aislar el polo superior de un adenoma que puede ser voluminoso, pero que no suele presentar dificultad para su exteriorización hacia arriba.

La necesidad de practicar una esternotomía es una situación rara, cuya frecuencia disminuye de acuerdo con la experiencia del cirujano. La altura de la esternotomía puede limitarse al nivel del tercer espacio intercostal, lo cual concede una visión suficiente, además de simplificar el cierre y el postoperatorio.

Después de separar los fondos de saco pleurales, la exploración del mediastino anterior es sumamente fácil y por lo general no hay dificultad alguna en reconocer un adenoma en posición intratímica del mediastino.

En caso de no encontrarse fácilmente la glándula paratiroides, se debe reanudar la disección que acabará con la exéresis del timo y del tejido celuloganglionar que lo rodea, hasta el nivel del borde inferior del cuerpo tiroideo.

MANIOBRAS COMPLEMENTARIAS

■ *Autotrasplante de las paratiroides* [40]

El autotrasplante de tejido paratiroideo es una intervención sencilla y atractiva que se asocia habitualmente con una paratiroidectomía total. El principio consiste en injertar fragmentos de glándula paratiroides en el músculo: el emplazamiento receptor más utilizado es el músculo braquirradial del antebrazo que no tiene fístula.

El tejido paratiroideo que se va a autotrasplantar se selecciona a nivel de una glándula hiperplásica, cuya naturaleza se habrá verificado previamente de forma histopatológica y que se habrá elegido debido a la ausencia de modificación nodular o hemorrágica: una decena de pequeños fragmentos, de aproximadamente 2 mm de lado, se oculta en celdillas musculares realizadas por simple separación de las fibras musculares.

Es indispensable realizar una hemostasis cuidadosa para evitar sufusiones hemorrágicas que impedirían la toma del injerto.

A continuación se cierran las celdillas con un hilo de color no reabsorbible que podrá localizarse si fuese necesaria una reintervención por recidiva del hiperparatiroidismo.

La masa total trasplantada corresponde a la de dos glándulas paratiroides normales, es decir, unos 60 mg.

Es posible utilizar otros sitios musculares, particularmente a nivel de la pared abdominal o del cuello.

■ *Criopreservación* [40]

Las paratiroidectomías totales con autotrasplante y la cirugía por recidivas de hiperparatiroidismo inducen un riesgo importante de aparatiroidismo definitivo.

Con el propósito de cubrir parcialmente este riesgo, en estas situaciones, se realiza una criopreservación de tejido paratiroideo. Los autores emplean la técnica más simple de congelación instantánea en nitrógeno líquido.

Se congela el fragmento en un criotubo tras inmersión en un medio protector (dimetilsulfóxido, DMSO 10 %).

Se presenta el laboratorio de histopatología al mismo tiempo la solicitud de criopreservación y de examen extemporáneo; el patólogo escogerá, tras identificación, el fragmento glandular que se conservará.

La reimplantación se hace, según la técnica habitual, en los meses siguientes a la extirpación.

El porcentaje de éxitos es difícil de calcular debido al reducido número de pacientes que finalmente se someten a esta terapia, pero podría ser del 50 %.

POSTOPERATORIO Y CONTROL

El control postoperatorio inmediato se realiza para diagnosticar un eventual hematoma de la celda tiroidea, que puede evolucionar hacia un hematoma comprensivo y requerir una evacuación de urgencia.

La vigilancia debe centrarse sobre elementos generales: pulso, presión arterial, estado respiratorio, dolor, agitación y elementos locales (drenes y la región cervical anterior).

Los drenes se retiran al segundo día postoperatorio.

Una laringoscopia se realiza sistemáticamente en postoperatorio para confirmar la adecuada motricidad laríngea.

El control de laboratorio comporta una determinación diaria de la calcemia durante los 3 o 4 días que durará la hospitalización.

En caso de disminución importante y rápida, y a partir de la aparición de las primeras manifestaciones clínicas (de tipo hormigueo de la cara y de las extremidades, y de un signo de Chvostek) se instaura una terapia vitaminocálcica.

COMPLICACIONES

Se distinguen las complicaciones locales, inherentes a toda cirugía de la celda tiroidea, y las complicaciones generales relacionadas con la hipocalcemia.

Complicaciones locales

El hematoma de la celda tiroidea es una complicación rara tras la cirugía del hiperparatiroidismo, pero puede ocurrir.

Las situaciones que comportan un riesgo particular son aquéllas en que se efectúa una amplia disección para un hiperparatiroidismo por hiperplasia, especialmente en los pacientes sometidos a diálisis. La intervención se debe decidir rápidamente, sin esperar los síntomas de distrés respiratorio, basándose en el control del estado cervical y los frascos de drenaje.

Los drenes de Redon, con producción superior a 100 ml/h, plantean la indicación de una reintervención inmediata.

La parálisis laríngea por afectación del nervio recurrente es una compilación poco frecuente de las primeras cervicotomías.

El control sistemático de la motricidad laríngea permite establecer el diagnóstico.

Es muy frecuente que este trastorno sea transitorio, con una recuperación que casi siempre ocurre en los primeros dos meses siguientes a la intervención.

En todos los casos es preciso emprender una reeducación ortofónica precoz, con el objeto de limitar las consecuencias de esta parálisis.

Hipoparatiroidismo postoperatorio

La tetania es la complicación más habitual de la cirugía del hiperparatiroidismo.

Ésta se limita generalmente a las manifestaciones discretas de hormigueo ya descritas, pero llega a ocasionar calambres musculares periféricos y abdominales, que deben evitarse mediante un tratamiento de sustitución intensivo.

Los autores proponen instaurar tratamiento, en cuanto aparezcan los primeros signos clínicos, cada vez que la calcemia descienda por debajo de 80 mg/l (es decir, 1,9 mmol/l).

El tratamiento asocia la administración de calcio por vía oral (6 sobres de fosfato neutro de carbonato cálcico) con 1 a 3 mg de alfacalciferol (Un-Alfa).

En las formas más graves, anunciadas por una disminución muy rápida de la calcemia, es preciso administrar el calcio intravenoso en forma de gluconato de calcio (2 a 3 ampollas/día).

Esta terapia, que asocia el calcio por vía oral y Un-Alfa, se realiza durante 15 días, prolongándose eventualmente en función de los datos del control biológico.

El hiperparatiroidismo verdadero y definitivo es excepcional y habitualmente suele complicar las intervenciones difíciles y las reintervenciones por hiperplasia.

Estrategia quirúrgica y resultados

HIPERPARATIROIDISMO PRIMARIO

La estrategia quirúrgica ha variado en el transcurso de los últimos años, la técnica clásica de exploración sistemática de todos los sitios paratiroideos y de verificación histopatológica de todas las glándulas paratiroides ha cedido el paso a una estrategia operatoria adaptada a los datos del análisis de localización y a los hallazgos patológicos [16, 17, 18, 22, 26, 34, 36, 46].

Se distinguen:

— las maniobras a minima unilaterales, eventualmente uniglandulares, indicadas en los adenomas solitarios;

— las intervenciones quirúrgicas «tradicionales» con exploración sistemática bilateral de todos los emplazamientos paratiroideos y reducción global de tejido secretorio, indicadas en las hiperplasias primarias y el hiperparatiroidismo primario, que se incluyen en las neoplasias endocrinas múltiples;

— las intervenciones quirúrgicas ampliadas a la glándula tiroides y a las zonas ganglionares cervicales laterotraqueales, y eventualmente yugulocarotídeas, indicadas en los carcinomas paratiroideos. La mortalidad operatoria es sumamente baja, menos de 1 % en todas las grandes series de la literatura [17, 40].

La morbilidad operatoria está esencialmente representada por la hipocalcemia y, en menos proporción, por la parálisis laríngea, los hematomas y los abscesos cervicales.

La hipocalcemia es la complicación más frecuente y su riesgo de aparición aumenta con:

— el estado de desmineralización del esqueleto del enfermo;

— el tipo de exploración quirúrgica (un acceso unilateral disminuye el riesgo de hiperparatiroidismo secular);

— la patología en causa (el riesgo de hipoparatiroidismo es más importante para las hiperplasias);

— la realización, en el mismo tiempo operatorio, de una tiroidectomía;

— las biopsias paratiroideas múltiples.

El riesgo de lesión recurrencial es bajo, pero no debe subestimarse (menos de 1 % para los cirujanos experimentados), ya que la presencia de un absceso o de un hematoma cervical (cerca de 0,5 % de los casos) también es baja.

Los fracasos se presentan según dos cuadros diferentes que es importante analizar:

— el hiperparatiroidismo residual, definido por la persistencia de una hipercalcemia y de una alteración de la para-

thormonemia, en los 6 meses que siguen a la intervención quirúrgica;

— el hiperparatiroidismo recidivante, definido como la recidiva de un hiperparatiroidismo después de 6 meses de calcemia y de parathormonemia normalizadas.

La frecuencia de los hiperparatiroidismos persistentes es poco conocida, se relaciona directamente con la experiencia del cirujano y con su conocimiento de los diferentes aspectos de la patología de las paratiroides (en la mayoría de los casos los fracasos se deben a un adenoma paratiroideo que ha pasado desapercibido durante la cervicotomía).

HIPERPARATIROIDISMOS SECUNDARIOS

La norma es completar la exploración del compartimento tiroideo con el descubrimiento de las cuatro glándulas paratiroides.

Dos tipos de intervenciones pueden realizarse: la paratiroidectomía parcial y la paratiroidectomía total con autotrasplante [13, 21, 39], en ambos casos la criopreservación de una parte del tejido paratiroideo se realiza sistemáticamente.

La importancia de la morbilidad vinculada a la hipocalcemia postoperatoria después de una paratiroidectomía total hace que un gran número de autores prefieran la paratiroidectomía parcial, salvo en caso de una intervención amplia y bilateral sobre la glándula tiroides o en los casos de recidiva cervical del hiperparatiroidismo. La exploración quirúrgica antebraquial de una recidiva de hiperparatiroidismo sobre un injerto bajo anestesia local representa un ventaja teórica de la paratiroidectomía total con autotrasplante.

La supervisión cervical postoperatoria debe ser particularmente estricta pues el riesgo de hematoma cervical en estos pacientes insuficientes renales hemodializados es muy alto.

En caso de persistencia o de recidiva del hiperparatiroidismo secundario, la estrategia quirúrgica a seguir y la calidad de la exploración durante la primera operación son determinantes (descubrimiento de las cuatro glándulas, exploración de todas las localizaciones ectopicas, tinectomía bilateral y localización del muñón restante).

Las recidivas rápidas se deben a la omisión de una glándula voluminosa (aproximadamente 10 % de los casos según las series) mientras que las recaídas a distancia, más o menos graves, se justifican por la persistencia del mecanismo causal de la insuficiencia renal; la indicación de una reintervención, difícil pero con pretensión curativa, se basará en las condiciones del campo quirúrgico y de la tolerancia clínica.

Cualquier referencia a este artículo debe incluir la mención del artículo original: Santini J, Castillo L, Poissonnet G et Demard F. Chirurgie des glandes parathyroïdes. Encycl Méd Chir (Editions Scientifiques et Médicales Elsevier SAS, Paris, tous droits réservés), Techniques chirurgicales - Tête et cou, 46-465, 1997, 14 p.

Bibliografía

[1] Akerstrom G, Malmaeus J, Bergstrom R. Surgical anatomy of human parathyroid glands. *Surgery* 1982 ; 95 : 14-21

[2] Alexandre C. Hypercalcémie. Étiologie, diagnostic, principes du traitement. *Rev Prat* 1992 ; 42 : 379-388

[3] Attie JN, Khan A, Rumanick WM, Moskowitz GW, Hirsch M, A, Herman PG. Preoperative localization of parathyroid adenomas. *Am J Surg* 1988 ; 156 : 323-326

[4] Auffermann W, Gooding GA, Okerlund MD, Clark OH, Thurnher S, Levin K et al. Diagnosis of recurrent hyperparathyroidism : comparison of MR imaging and other imaging techniques. *Am J Roentgenol* 1988 ; 150 : 1027-1033

[5] Auriol M, Malki B, Koulibaly M, Delcourt A, Chomett G. Lipoadénome et hyperplasie lipomateuse parathyroïdiens. Trois observations. *Arch Anat Cytol Pathol* 1985 ; 33 : 205-208

[6] Baglin A, Junien C, Princeau J. Hyperparathyroïdies primaires. Mécanismes de l'hypercalcémie. *Presse Med* 1991 ; 20 : 701-705

[7] Barbier J, Henry JF. L'hyperparathyroïdisme primaire. Rapport présenté au 93e congrès français de chirurgie. Monographies de l'Association française de chirurgie. Paris : Springer Verlag, 1991 : 139 p

[8] Bruneton JN, Padovani B. Imagerie en endocrinologie. Parathyroïdes. Paris : Masson, 1996 : 81-103

[9] Calandra DB, Shah KH, Prinz RA, Sullivan H, Hoffmann C, Oslapas R et al. Parathyroid cyst : a report of eleven cases including two associated with hyperparathyroid crisis. *Surgery* 1983 ; 94 : 887-892

[10] Cannoni M, Demard F, Bourdiniere J, Guerrier B, Lallement JG, Leclech G et al. Les nodules thyroïdiens du diagnostic à la chirurgie. Paris : Arnette, 1995 : 182-197

[11] Cannoni M, Pech A, Tiziano JP, Goubert JL, Zanaret M, Abdul S. Le risque parathyroïdien dans les thyroidectomies. *Ann Otolaryngol Chir Cervicofac* 1982 ; 99 : 237-244

[12] Chapuis Y. Apport de l'imagerie pré-opératoire dans la chirurgie de l'hyperparathyroïdie. *Lyon Chir* 1990 ; 86 : 125-128

[13] Courant O, Letessier E, Moutel MG, Hamy A, Paineau J, Visset J. Traitement chirurgical de l'hyperparathyroïdie secondaire des insuffisants rénaux chroniques. Résultats de la parathyroïdectomie totale avec autotransplantation parathyroïdienne. *J Chir* 1993 ; 130 : 327-334

[14] Delattre JF, Flament JB, Palot JP, Pluot M. Les variations des parathyroïdes. Nombre, situation et vascularisation artérielle. Étude anatomique et applications chirurgicales. *J Chir* 1982 ; 119 : 633-641

[15] Delellis RA. Tumors of the parathyroid gland. Atlas of tumor pathology. Washington : Armed forces institute of pathology, 1993 : 102 p

[16] Demard F, Santini J, Poissonnet G, Dassonville O, Castillo L, Ettore F. Chirurgie des hyperparathyroïdies primaires : nouvelles stratégies. *Rev Laryngol Otol Rhinol* 1996 ; 117 : 203-214

[17] Demard F, Santini J, Serra C, Ettore F, Vaille G. Traitement chirurgical de l'hyperparathyroïdie primaire. *J Fr ORL* 1990 ; 39 : 27-35

[18] Feliciano DV. Parathyroid pathology in a intrathyroidal position. *Am J Surg* 1992 ; 164 : 496-500

[19] Geelhoed GW. Parathyroid adenolipoma : clinical and morphologic features. *Surgery* 1982 ; 92 : 806-810

[20] Gillot JC, Cannoni M, Charpentier P, Zanaret M, Triglia JM, Derome P. Anatomie chirurgicale des glandes parathyroïdes. À propos de 200 cas. Implications pratiques. *Ann Otolaryngol Chir Cervicofac* 1995 ; 112 : 91-97

[21] Henry JF, Denizot A, Audiffret J, France G. Traitement chirurgical de l'hyperparathyroïdie secondaire chez l'insuffisant rénal chronique hémodialysé. Résultats et choix d'une technique. *J Chir* 1988 ; 125 : 395-400

[22] Henry JP, Audiffret J, Denizot A. Hyperparathyroïdisme primaire et lésions multiglandulaires : savoir les reconnaître et les traiter. *Lyon Chir* 1990 ; 86 : 134-135

[23] Hosking SW, Jones H, Du Boulay CE, Mc Ginn F. Surgery for parathyroid adenoma and hyperplasia : relationship of histology to outcome. *Head Neck* 1993 ; 15 : 24-28

[24] Jaeck D, Bachellier PH, Massard G, Paris F. La préservation parathyroïdienne en chirurgie thyroïdienne. *Lyon Chir* 1990 ; 86 : 119-121

[25] Joujoux JM, Martydouble C, Godlewski G, Pignodel C. Aspects morphologiques de l'hyperplasie parathyroïdienne des insuffisants rénaux chroniques dialysés. *Ann Pathol* 1986 ; 3 : 164-169

[26] Kaplan EL, Yashiro T, Salti G. Primary hyperparathyroidism in the 1990s. Choice of surgical procedures for this disease. *Ann Surg* 1992 ; 215 : 300-317

[27] Krubsack AJ, Wilson SD, Lawson TL, Kneeland JB, Thorsen MK, Collier BD et al. Prospective comparison of radionuclide, computed tomographic, sonographic, and magnetic resonance localization of parathyroid tumors. *Surgery* 1989 ; 106 : 639-646

[28] Le Charpentier Y, Dubost C, Ferrand J, Lavergne A, Liard ME, Skrobala E et al. Hyperparathyroïdies primitives. Techniques d'examen et étapes du diagnostic des lésions parathyroïdiennes. *Arch Anat Cytol Pathol* 1983 ; 31 : 49-62

[29] Lorin MH. Anatomie et chirurgie des parathyroïdes. *J Chir* 1921 ; 18 : 449-470

[30] Melliere D, Berrahal D, Hindie E, Perlemuter L, Simon D, Larget-Piet B. Hyperparathyroïdie primaire. Justification du traitement chirurgical systématique. *Concours Med* 1995 ; 117 : 1457-1462

[31] Melliere D, Berrahal L, Perlemuter E, Hindie E, Simon D. Relation des symptômes avec l'âge, le sexe, la calcémie, les lésions anatomiques et le poids des glandes. *Presse Med* 1995 ; 24 : 1889-1893

[32] Murchison J, McIntosh C, Aitken AG, Logie J, Munro A. Ultrasonic detection of parathyroid adenomas. *Br J Radiol* 1991 ; 64 : 679-682

[33] Obara T, Fulimoto Y. Diagnosis and treatment of patients with parathyroid carcinoma : an update and review. *World J Surg* 1991 ; 15 : 738-744

[34] Poissonnet G. Chirurgie des hyperparathyroïdies primaires : nouvelles stratégies [thèse]. Nice, 1996 : 162 p

[35] Prades JM, Dumollard JM, Mayaud R, Estour B, Martin C. Anatomie chirurgicale de l'hyperparathyroïdie primaire. *J Fr ORL* 1996 ; 45 : 7-12

[36] Prades JM, Pallot-Prades B, Estour B, Billard F, Mayaud R, Martin C. Stratégie diagnostique et chirurgicale de l'hyperparathyroïdie primaire sporadique. *Ann Otolaryngol Chir Cervicofac* 1991 ; 108 : 406-410

[37] Proye C. Hyperparathyroïdies primaires : Les ectopies majeures, la 5e glande. *Lyon Chir* 1990 ; 86 : 136-139

[38] Proye C, Bizard JP, Carnaille B, Quievreux JL. Hyperparathyroïdie et parathyroïde intra-thyroïdienne, 43 observations. *Ann Chir* 1994 ; 48 : 501-506

[39] Proye C, Carnaille B, Sautier M. Hyperparathyroïdie chez l'insuffisant rénal chronique : parathyroïdectomie subtotale ou parathyroïdectomie totale avec autotransplantation? *J Chir* 1990 ; 127 : 136-140

[40] Proye C, Dubost C. Endocrinologie chirurgicale. Parathyroïdes. Paris : Medsi/Mc Graw-Hill, 1991 : 55-96

[41] Rouvière H, Delmas A. Anatomie humaine descriptive, topographique et fonctionnelle. Paris : Masson, 1991 : 506-507

[42] Sahin A, Robinson RA. Papillae formation in parathyroid adenoma. A source of possible diagnostic error. *Arch Pathol Lab Med* 1988 ; 112 : 99-100

[43] Sarfati E, De Ferron P, Gossot D, Assens P, Dubost CL. Adénomes parathyroïdiens de sièges inhabituels, ectopiques ou non. *J Chir* 1987 ; 124 : 24-29

[44] Schantz A, Castelman B. Parathyroid carcinoma : a study of 70 cases. *Cancer* 1973 ; 31 : 600-605

[45] Solbiati L, Rizzatto G. Ultrasound of superficial structures. Parathyroid glands. London : Churchill Livingstone, 1995 : 87-113

[46] Thomopoulos P, Luton JP, Richard B, Fulla Y, Legmann P, Fayet P et al. Stratégie diagnostique et thérapeutique de l'hyperparathyroïdie primaire. *Rev Fr Endocrinol Clin* 1995 ; 74 : 72-87

[47] Tiziano JP. Anatomie des parathyroïdes : leur vascularisation [thèse]. Marseille. 1976

[48] Tran BA, Huy P. Thyroïdectomies. Encycl Med Chir (Elsevier, Paris), Techniques chirurgicales-Tête et cou, 46-460, 1993 : 15 p

[49] Wang C. The anatomic basis of parathyroid surgery. *Ann Surg* 1976 ; 183 : 271-275

[50] Wei JP, Burke GJ, Mansberger AR. Preoperative imaging of abnormal parathyroid disease using combination tc99m-Sestamibi radionucleide scans. *Ann Surg* 1994 ; 219 : 568-573

[51] Welti H, Jung A. La chirurgie des parathyroïdes. Anatomie chirurgicale des parathyroïdes. L'hyperparathyroïdisme et son traitement chirurgical. *J Chir* 1933 ; 42 : 501-520